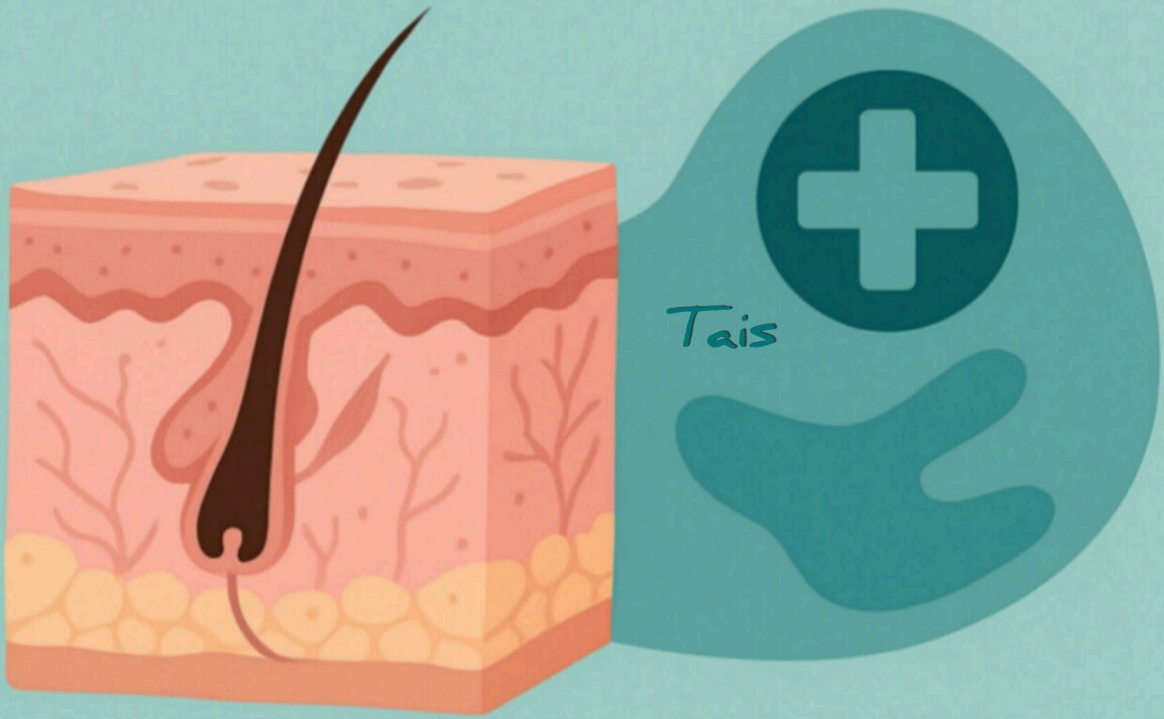


الأمراض الجلدية المتشابهة

التشخيص والتفريق السريري

Similar Skin Diseases

Diagnosis and Clinical Differentiation



الدكتور خالد عبدالله المخلافي

الأمراض الجلدية المتشابهة – التشخيص والتفريق السريري

الدكتور خالد عبدالله المخلافي
طبيب جلدية – عيادة سكاى ديرما، صنعاء، اليمن

مقدمة الكتاب

الجلد هو أكبر عضو في الجسم، ويعمل كحاجز حماية ضد الجراثيم والإصابات وأشعة الشمس. غالبًا تظهر الأمراض الجلدية بأعراض متشابهة: طفح، حكة، بقع فاتحة أو داكنة، أو قشور، مما يجعل التشخيص صعبًا للعموم وحتى أحيانًا للطبيب.

هدف هذا الكتاب:

مساعدة القارئ العام على فهم الأمراض الجلدية المتشابهة.

تقديم شرح علمي متكامل للطلاب والأطباء حول كل مرض، أسبابه، وعلاجه.

توفير جداول مقارنة سريعة لتسهيل التفريق بين الأمراض.

نصائح عملية للوقاية والعناية بالجلد.

الفصل الأول – الأمراض الجلدية ولماذا تتشابه؟

للقارئ العام

الجلد حساس وسريع الاستجابة لأي ضرر، سواء التهاب، عدوى، أو هجوم مناعي.

يظهر المرض على شكل: احمرار، حكة، بقع بيضاء أو داكنة، قشور.

أمثلة ملموسة:

حكة ليلية بين الأصابع → جرب

جفاف وتشقق اليدين مع حكة → أكزيما

بقع فاتحة مع قشور → فطريات

بقع بيضاء صافية → بهاق

نصيحة: لا تعالج الطفح قبل التشخيص، راقب مكان الطفح وشكله ومدته لتسهيل التشخيص !

للطلاب والأطباء

الجلد يتكون من البشرة، الأدمة، تحت الجلد.

أسباب التشابه:

الالتهاب → أكزيما، طفح تحسسي

العدوى الفطرية → النخالية المبرقشة

المناعة الذاتية → البهاق، الذئبة

التشخيص التفريقي يعتمد على: الشكل، التوزع، التاريخ المرضي، الفحوصات المساندة.

جدول مقارنة – الأسباب والآثار

المناعة الذاتية العدوى الفطرية الالتهاب التحسسي المعيار

مهاجمة الجسم لخلية الجلد	Malassezia فطر	حساسية + استعداد وراثي	السبب
بقع بيضاء صافية، طفح فراشي	بقع فاتحة/غامقة، قشور حكة، جفاف، تشقق العلامات		
(مشاكل جهازية) الذئبة	انتشار على الجسم	عدوى ثانوية	المضاعفات
حماية من الشمس، متابعة طبية	نظافة، علاج فطري مبكر	ترطيب، تجنب مهيجات	الوقاية

الصدفية vs الفصل الثاني – الأكزيما

للقارئ العام

الأكزيما: حكة شديدة وجفاف، غالبًا في ثنيات اليدين والركبتين، مع احمرار وتشقق.

الصدفية: بقع حمراء سميقة مغطاة بقشور فضية، غالبًا على المرفقين، الركبتين، وفروة الرأس.

أمثلة واقعية:

طفل يحك يديه باستمرار → أكزيما

ظهور بقع حمراء على مرفق شخص بالغ → صدفية

نصيحة يومية:

ترطيب الجلد بانتظام

تجنب الصابون القوي أو المواد الكيميائية

للطلاب والأطباء

الأكزيما (Atopic Dermatitis)

Mechanism: التهاب مزمن مع فرط تحسسي

Flexural distribution, erythematous plaques, lichenification

Treatment: Emollients, topical corticosteroids, antihistamines

الصدفية (Psoriasis)

Mechanism: التهاب مناعي ذاتي، وراثي

Extensor surfaces, well-demarcated plaques with silvery scales

Treatment: Topical steroids, phototherapy, systemic therapy, biologics

جدول مقارنة موسع

الصدفية الأكزيما المعيار

العمر	أي عمر، غالبًا البالغين	غالبًا أطفال وشباب
المرفقين، الركبتين، فروة الرأس	ثنيات الجسم	مكان الإصابة
أقل نسبيًا	شديدة شدة الحكّة	
كثيفة، فضية	قليلة القشور	
التهاب المفاصل، النفور النفسي	عدوى ثانوية	المضاعفات

العلاج مرطبات، ستيرويدات ستيرويدات، علاج ضوء، أدوية مناعية
الوقاية تجنب مهيجات، ترطيب حماية من جفاف الجلد، متابعة طبية

البهاق vs الفصل الثالث – الفطريات الجلدية

للقارئ العام

الفطريات الجلدية: بقع فاتحة أو داكنة مع قشور خفيفة، غالبًا على الصدر والظهر، تسبب حكة خفيفة

البهاق: بقع بيضاء صافية، غالبًا على الوجه واليدين، لا تسبب حكة

أمثلة:

طفح فاتح على الصدر مع قشور → فطريات

بقع بيضاء على اليدين لا تزول → بهاق

نصيحة يومية:

اغسل الجلد جيدًا بعد التعرق

لا تحك البقع لتجنب انتشار العدوى

للطلاب والأطباء

(Tinea versicolor) الفطريات الجلدية

Malassezia species, hypopigmented or hyperpigmented macules with fine scaling

Trunk, upper arms, neck

Treatment: Topical antifungals, selenium sulfide, oral antifungals if extensive

(Vitiligo) البهاق

Autoimmune destruction of melanocytes

Well-demarcated depigmented macules, chronic course

Treatment: Topical corticosteroids, calcineurin inhibitors, phototherapy, surgical options

جدول مقارنة موسع

البهاق الفطريات الجلدية المعيار

أبيض صافي فاتح/داكن اللون
لا توجد خفيفة القشور
عادة لا توجد خفيفة الحكة
الوجه، اليدين، القدمين الصدر، الظهر، الرقبة مكان الإصابة
حساسية للشمس، مشاكل نفسية عدوى ثانوية، انتشار المضاعفات
حماية من الشمس نظافة الجلد، تجفيف الوقاية
جراحة، UV، ستيرويدات، ضوء مضادات فطريات العلاج

الأكزيما vs الفصل الرابع – الجرب

للقارئ العام

الجرب: حكة شديدة ليلاً، بثور صغيرة بين الأصابع والمعصمين، معد

الأكزيما: جفاف وتشقق الجلد، حكة مستمرة، غير معدية

أمثلة:

حكة ليلية بين الأصابع → جرب

جفاف مستمر وثنيات اليدين مشققة → أكزيما

نصيحة يومية:

(غسل اليدين جيداً، لا تشارك أدواتك مع الآخرين (للجرب

(ترطيب الجلد بانتظام (للكزيما

للطلاب والأطباء

الجرب (Scabies)

Infestation by *Sarcoptes scabiei*

Small papules, burrows, nocturnal pruritus

Treatment: Permethrin 5%, oral ivermectin, treat contacts

الأكزيما (Atopic Dermatitis)

Chronic inflammatory skin disease

Lichenification, flexural distribution

Treatment: Emollients, topical corticosteroids, immunomodulators

جدول مقارنة موسع

الأكزيما الجرب المعيار

التهاب تأتبي عثة معدية	سبب المرض
مستمرة شديدة ليلاً	الحكة
ثنيات الركبة، الكوع، الوجه بين الأصابع، المعصم، البطن	مكان الإصابة
غير معدية	معدية العدوى
التهاب الجلد المزمن، عدوى ثانوية عدوى ثانوية، انتشار	المضاعفات
مرطبات، ستيرويدات، مثبتات مناعية	بيرميثرين، إيفرمكتين
العلاج	العلاج
ترطيب مستمر، تجنب مهيجات	غسل الملابس والفرش، علاج الأسرة
الوقاية	الوقاية

التهاب الجلد حول الفم vs الفصل الخامس – حب الشباب

للقارئ العام

حب الشباب: رؤوس سوداء وبيضاء، بثور صديدية، غالباً على الوجه، الصدر، والظهر

التهاب الجلد حول الفم: طفح أحمر صغير حول الفم والأنف، غالباً عند النساء والشباب، بدون رؤوس سوداء أو بيضاء

أمثلة:

ظهور بثور صديدية على الوجه بعد سن البلوغ → حب الشباب

طفح أحمر حول الفم بعد استخدام كريمات ستيرويدية → التهاب الجلد حول الفم

نصيحة يومية:

غسل الوجه بلطف مرتين يوميًا

تجنب الضغط على البثور لتقليل الالتهاب والندبات

لا تستخدم الستيرويدات على الوجه إلا بوصفة طبيب

للطلاب والأطباء

حب الشباب (Acne vulgaris)

Sebum overproduction, follicular plugging, P. acnes colonization

Comedones, papules, pustules, cysts

Treatment: Topical retinoids,

PDF: إليك الفصل السادس مضافًا إلى النسخة المنسقة للكتاب بالكامل، جاهزة للنسخ واللصق في ملف

الحساسية الجلدية vs الفصل السادس – الذئبة الحمراء

للقارئ العام

طفح على شكل فراشة على الوجه، غالبًا مصحوب بارهاق وأعراض جهازية: (SLE) الذئبة الحمراء

الحساسية الجلدية: طفح يظهر ويختفي، حكة، احمرار موضعي، غالبًا بعد تعرض لمهيجات

نصيحة يومية:

.تجنب المهيجات

.مراجعة الطبيب عند استمرار الطفح أو ظهور أعراض أخرى

للطلاب والأطباء

(Systemic Lupus Erythematosus – SLE) الذئبة الحمراء

.مرض مناعي ذاتي، قد يصيب الجلد والأعضاء الداخلية

.الطفح على شكل فراشة، قد يصاحبه إرهاق، حمى، مشاكل مفصلية

.العلاج: مضادات الالتهاب، أدوية مناعية، متابعة طبية منتظمة

(Allergic Dermatitis) الحساسية الجلدية

.رد فعل تحسسي خارجي غالباً

.طفح موضعي، حكة، احمرار، عادة يزول عند إزالة المهيج

.العلاج: مضادات الهيستامين، كريمات مهدئة، تجنب المحفزات

جدول مقارنة موسع

الحساسية الجلدية الذئبة الحمراء المعيار

طفح أحمر مؤقت	طفح أحمر على الوجه	اللون
حكة فقط، بدون أعراض جهازية	إرهاق، أعراض جهازية	الأعراض
مهيجات خارجية	مرض مناعي ذاتي	السبب
عادة تزول بدون مضاعفات	تأثير على الأعضاء	المضاعفات
مضادات هيستامين، كريمات مهدئة	مضادات الالتهاب، أدوية مناعية	العلاج
تجنب المهيجات	متابعة طبية منتظمة، حماية من الشمس	الوقاية